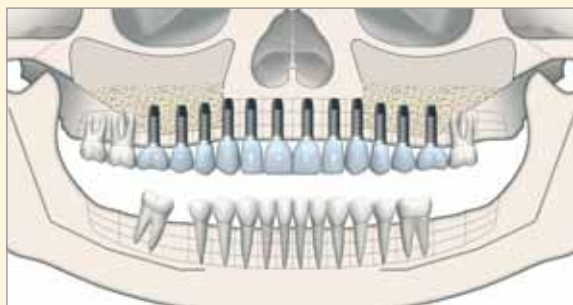

## Injerto Óseo de Cresta Ilíaca y Prótesis Maxilar Fija sobre Implantes

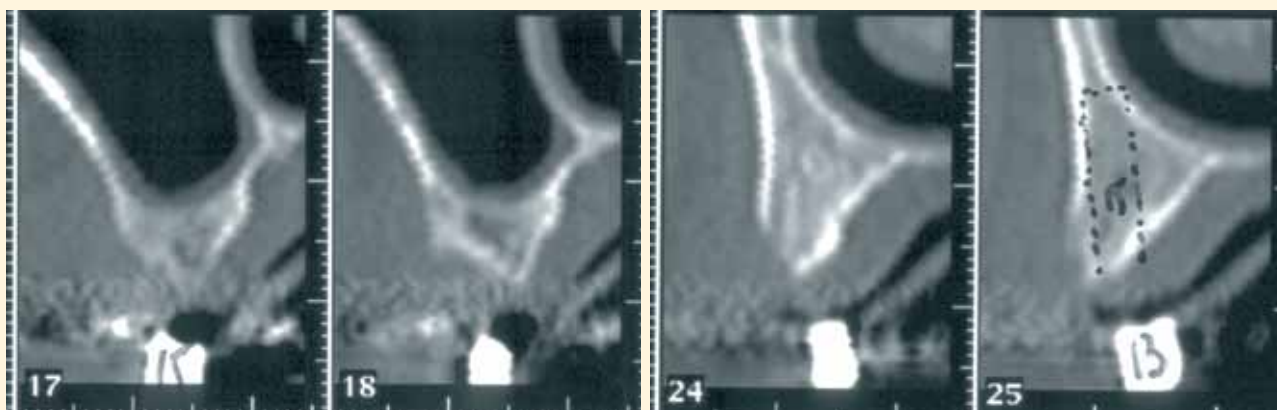
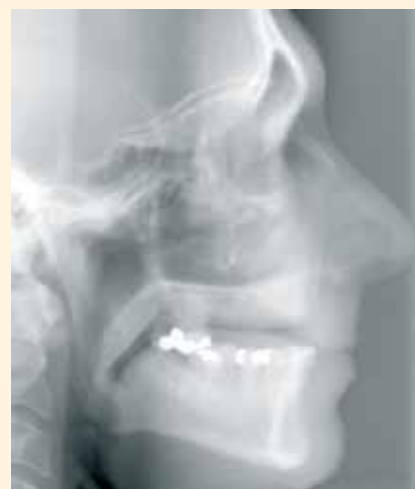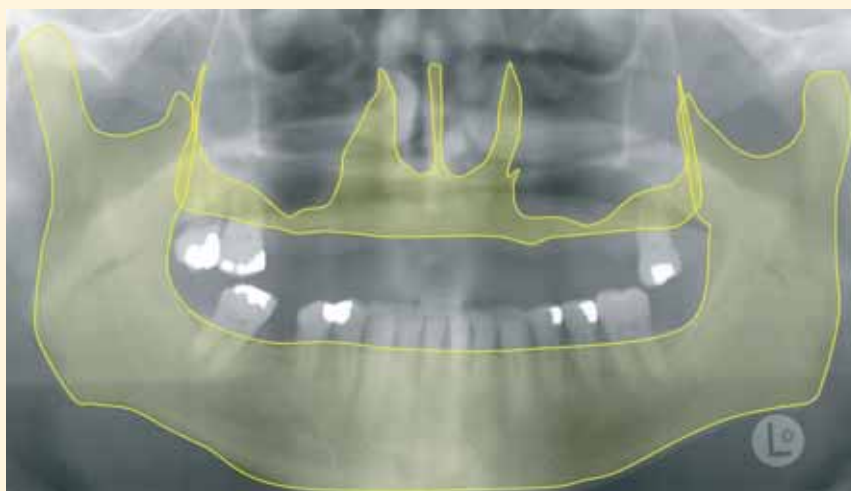DR. JAIME BALADRÓN ROMERO

AUTORES

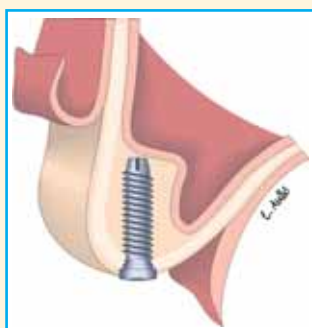
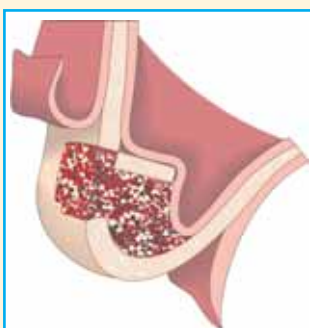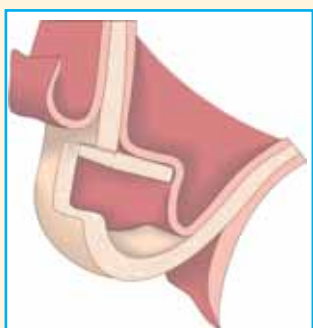
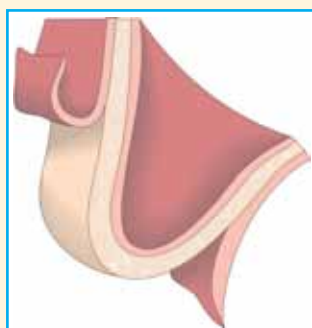
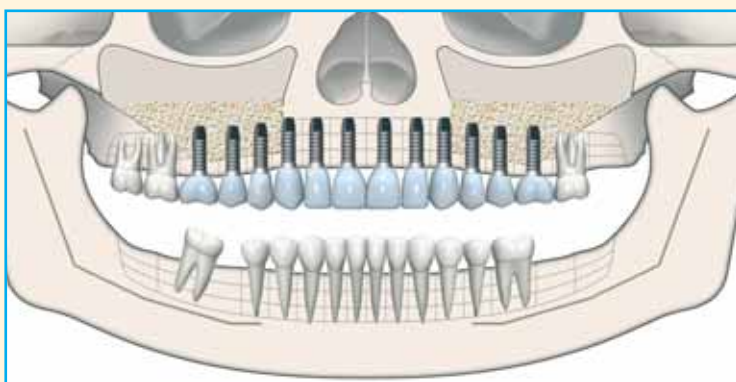
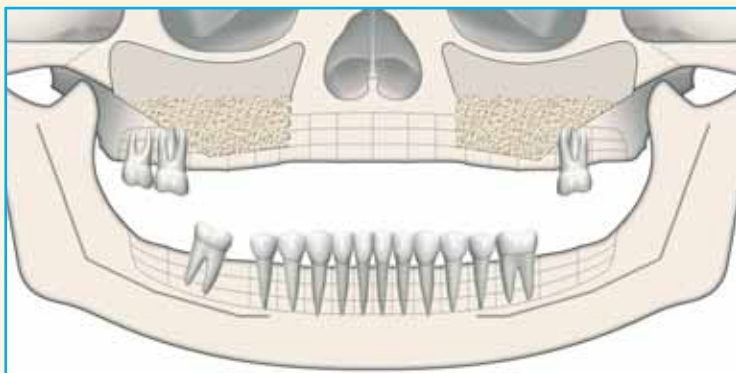
Dr. Jaime Baladrón Romero. Cirujano maxilofacial.  
Dr. José María Fernández Díaz Formentí. Prostodoncista.  
Juan y Fernando Peña Díaz. Técnicos de laboratorio.  
Oviedo.



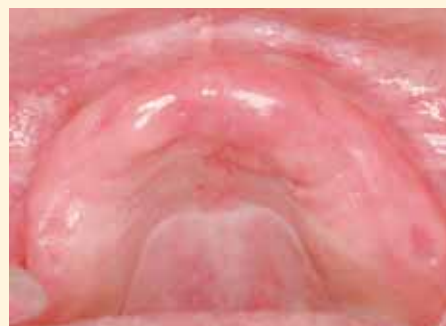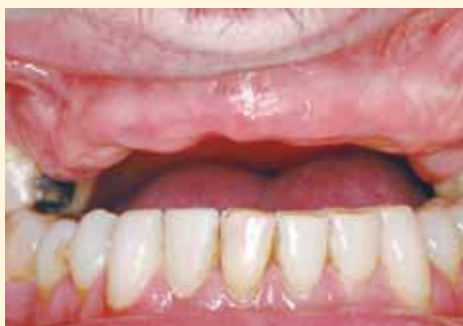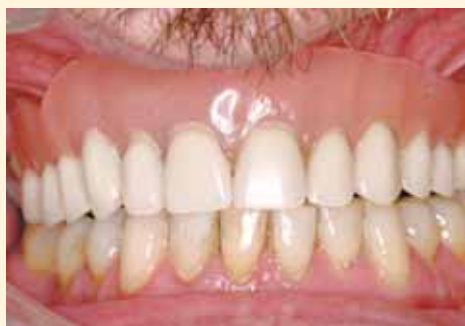Paciente de 49 años, con edentulismo maxilar, portador de prótesis removible, que solicita una prótesis fija superior sobre implantes. El estudio radiográfico muestra un buen volumen óseo en la región maxilar anterior y una atrofia vertical maxilar posterior que impide la colocación de implantes bajo los senos maxilares. La telerradiografía lateral de cráneo permite objetivar una relación esquelética máxilo-mandibular antero-posterior correcta.



Se planea realizar un injerto óseo subsinusal para incrementar la altura ósea disponible en la región maxilar posterior y, en una segunda fase, colocar implantes para prótesis completa fija.



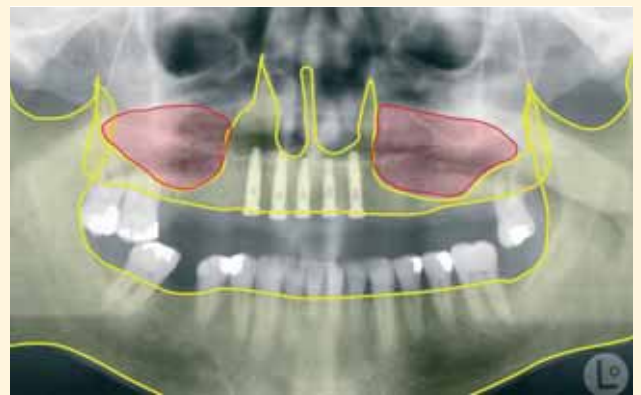
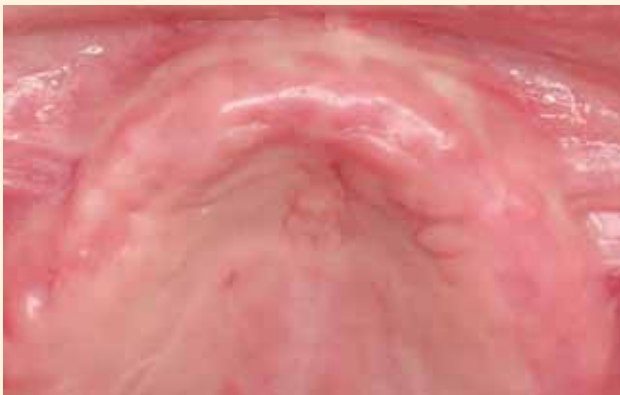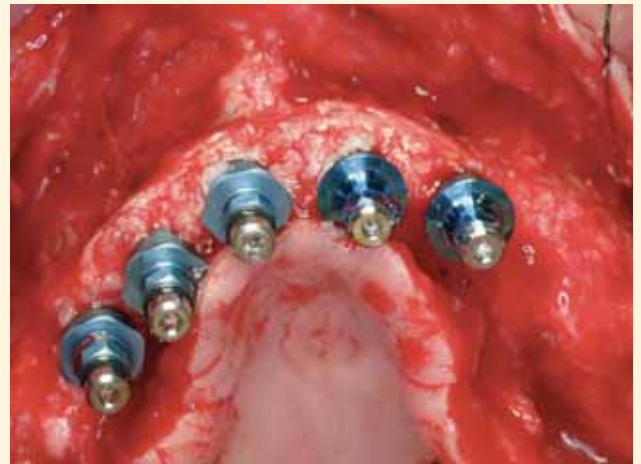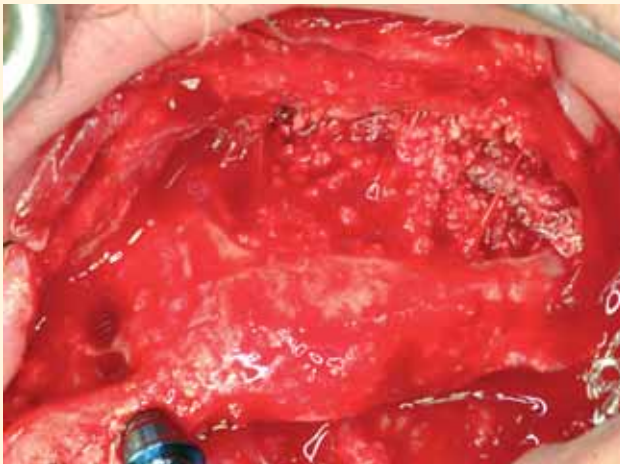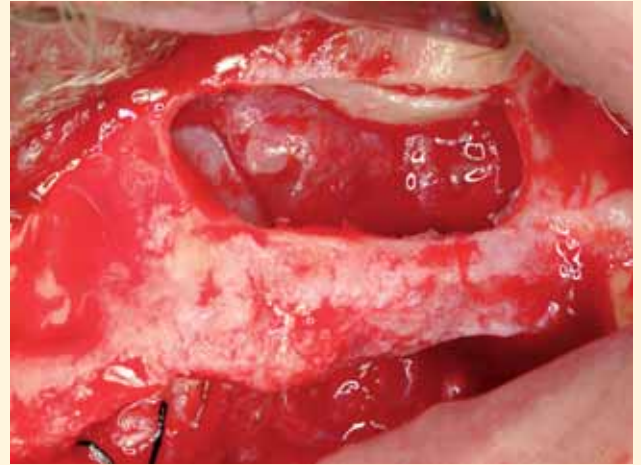
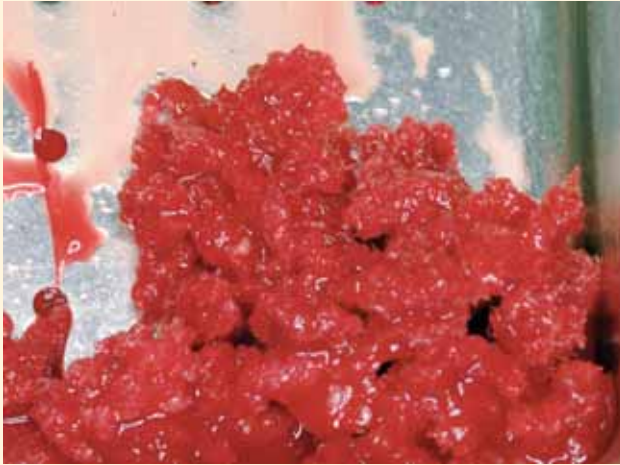El paciente es portador de una prótesis removible. No existe atrofia vestibulo-palatal.



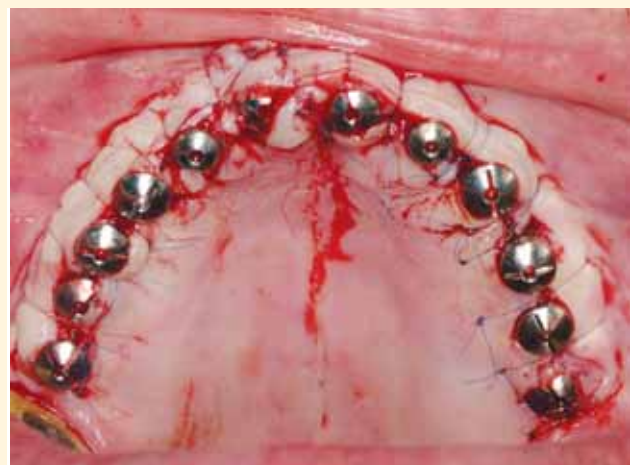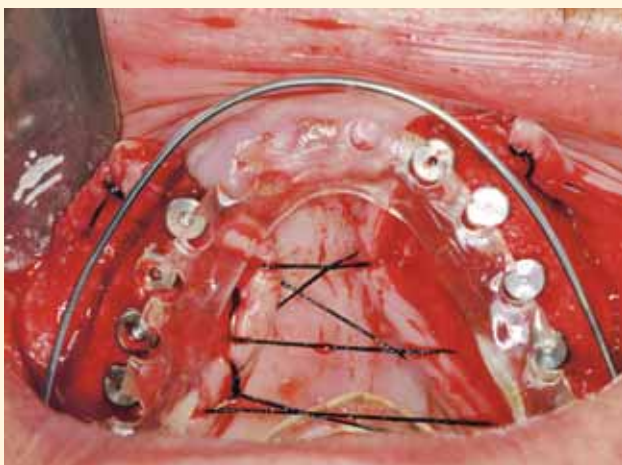
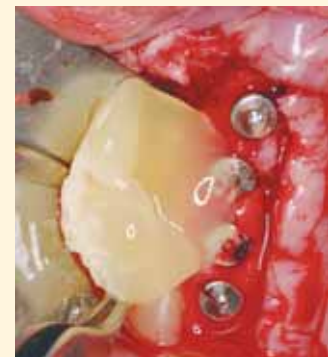
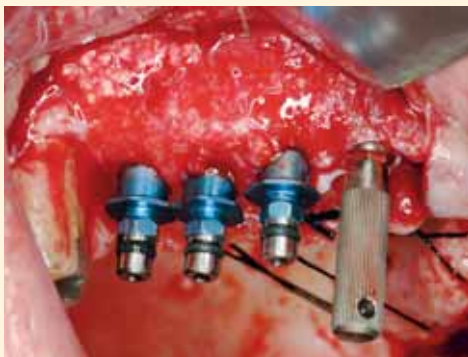
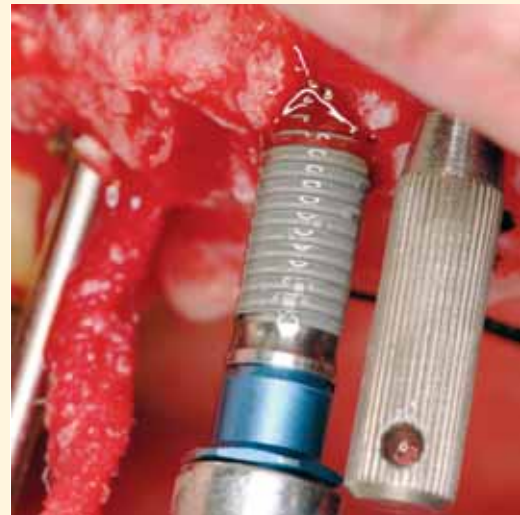

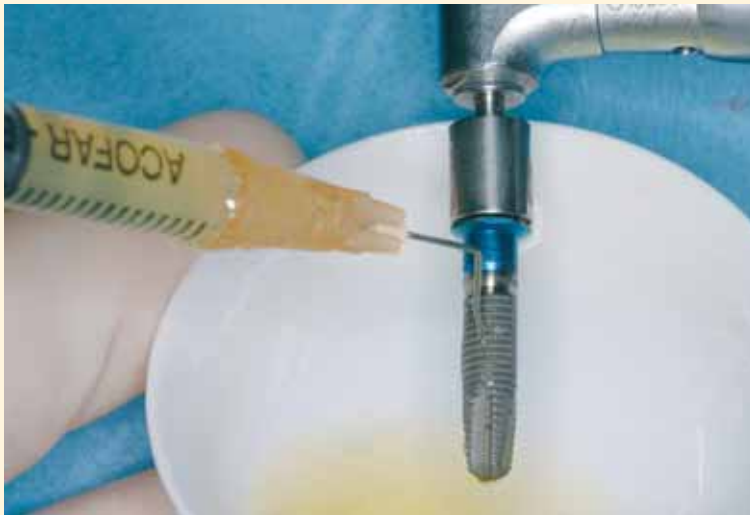
## sesiones de cirugía oral

Bajo anestesia general, se realiza una toma de injerto esponjoso de la cresta iliaca, la elevación de la mucosa de ambos senos maxilares y la colocación del injerto óseo subantral, mezclado con gránulos de fosfato tricálcico beta. Con la ayuda de una férula quirúrgica se colocan cinco implantes en la región maxilar anterior, en la que no existía atrofia ósea. Se muestra la curación de los tejidos blandos y la ortopantomografía posoperatoria tras el injerto.



Cuatro meses después de la realización del injerto, bajo anestesia local, se colocan el resto de los implantes. Se utiliza una férula quirúrgica para colocar las fijaciones en las posiciones dictadas por la futura prótesis. En total se instalan 12 implantes de 3,75/4 mm de diámetro y 15 mm de longitud. En el hemimaxilar izquierdo se colocaron seis implantes de 3i y en el hemimaxilar derecho seis implantes BTI, según el protocolo del doctor Anitua (utilizando plasma autógeno rico en factores de crecimiento). Seis meses después, se realizó la segunda fase quirúrgica y la conexión de los pilares de cicatrización.





Prótesis fija de cerámica confeccionada sobre los implantes maxilares.

